

# 発育に伴うラット脛骨の形態変化ならびに リモデリングに関する研究

Study of Morphologic Change and Remodeling of Tibia in Growing Rat

守田 剛\*      尾淵 紀之\*      大迫 正文\*  
MORITA Tsuyoshi      OBUCHI Noriyuki      OHSAKO Masafumi

## 要旨

本研究は各発育段階にあるラット脛骨を用い、その外形変化を観察するとともに、近位骨幹端海綿骨を前方、中央、後方に分けて、それぞれの部位における骨構造を観察することにより、骨の発育に伴う構造変化を機能に関連づけて検討することを目的とした。実験材料として、発育期のWister系雄性ラットを、エーテル麻酔によって安楽死させた後、下肢を摘出し、肉眼のおよび組織学的標本を作成した。

1週齢の脛骨は直線的な棒状の形態をなしているが、3週齢を境にそれはS字状の形態を示すようになる。脛骨の長さおよび太さは1～13週齢の12週間で約3倍に達するが、長さ発育の初期の段階で旺盛に増加し、太さの増加はそれに遅れて増加する。骨梁内の石灰化軟骨基質はいずれの週齢においても、中央部が乏しく、前方および後方部で多く存在している。前方および後方部の骨梁では、骨の添加量も中央部に比べて多く、その下端は皮質骨に融合している。

これらのことから、脛骨の外形は発育に伴う体重や運動量の増加に見合うように棒状からS字状の形態変化を遂げ、また、内部の骨梁構造にも大腿骨側からの加重を脛骨に分散・伝達し得るような部位ごとに異なるリモデリングが的確に行われていることが理解された。

キーワード：発育 形態変化 骨構造

骨が成長していく際には、単に骨全体の長さや太さを増すのではなく、外形が維持されていかなくてもならない。そのため、発育期の骨では新たな骨の添加と同時に骨の吸収も行われ、それらがバランスを保ちながら進められる。

骨の形態的变化は発育・成長に伴う皮質骨・海綿骨梁の形成過程であるモデリングと、発育後の大きさや形態変化を伴わない骨の改造現象であるリモデリングとの2つの代謝過程に大別される<sup>1)</sup>。活性化された部位がリモデリングに進むか、モデリングを起こすかは局所的力学的負荷により決定される<sup>2, 3)</sup>。骨は加重に伴う力学的な負荷の影響によって、その外部および内部の構造を変化させる。この機能的負荷と骨構造の変化の関連性はWolffの法則によって説明されている<sup>4, 5)</sup>。骨リモデリングの

---

\* 東洋大学ライフデザイン学部健康スポーツ学科 Toyo Univ. Faculty of Human Life Design  
連絡先：〒351-8510 埼玉県朝霞市岡48-1

調節因子は $1\alpha,25(\text{OH})_2\text{D}_3$ 、カルシトニンなどのカルシウム調節ホルモン、IL-1、TNF、 $\text{PGE}_2$ などの炎症性サイトカインなどによって調節されると同時に、局所的な力学的環境によっても調節される<sup>6)</sup>。リモデリングの現象は数週間から数カ月間に及ぶことから、骨を肉眼的に見ると静的な平衡状態にあるように見える。しかし、組織的に観察すると、常に骨の吸収と形成のカップリングした活動が繰り返されている。

骨幹端には骨端板という骨の長軸方向への発育に関与する軟骨が存在し、そこで海綿骨が形成される。また、皮質骨を被う骨膜でも骨形成と骨吸収が行われ、皮質骨の厚さの増加が過剰にならないように調節されている。このような発育に伴う骨の構造変化は複雑なため、骨全体における改造の過程は明らかにされていない。そこで、本研究は各発育段階にあるラット脛骨を用いて、近位骨幹端海綿骨を前方、中央、後方に分け、それぞれの部位における骨構造を観察することにより、リモデリングに際してどのような骨の添加と吸収が生じているかということについて検討することを目的とした。

## 方法

実験材料として、発育期（雄性、1、2、3、5、7、10および13週齢）のWister系ラットを、エーテル麻酔によって安楽死させた後、下肢を摘出した。

肉眼的観察用として一部の標本は、皮を剥離して下腿の骨の軟組織である筋、血管および神経を除去し、水に浸して腐敗させた。それを次亜塩素酸ナトリウムで処理し、水洗の後乾燥して下肢骨の乾燥標本を作成した。この乾燥標本を用いて、脛骨の外形的な形成過程を肉眼的に観察した。

組織的観察には、3、5および10週齢のWister系雄性ラットを用いた。肉眼的観察と同様に摘出した標本を、ダイヤモンドディスクを装着した歯科用ハンドモーターで大腿骨—脛骨関節面を中心に、上下2 cmほどの大きさにトリミングし、その後4%パラホルムアルデヒドによって速やかに浸漬し、固定した。固定された試料を8% EDTA (pH7.4, 38°C) にて3週間脱灰し、水洗の後に60, 70, 80, 90, 95および100%エタノールからなるアルコール系列によって脱水（各1.5-3時間）した。

パラフィン包埋薄切標本の作成では、脱水された試料を安息香酸メチルに3回（各1日間）浸漬し、ベンゼンに2回（15分）透徹を行った後、60°Cのパラフィンにも3回（各24時間）浸漬して標本にパラフィンを十分に浸透させてパラフィンに包埋した。完成したパラフィンブロックを用いて、マイクロトームにて厚さ5ミクロンの連続切片を作成した。切片にヘマトキシリン-エオジン（HE）染色を施して光学顕微鏡により観察した。

これらの方法により、それぞれの週齢における脛骨皮質骨および海綿骨の基質の染色性や骨芽細胞の構造上の特徴を観察した。

## 所見

各週齢の脛骨の写真を重ね、特に脛骨と腓骨との遠位融合部（遠位約1/3部分）を重ねてトレースし、それと写真により脛骨の発育について以下の所見を得た。

1週齢の脛骨は、肉眼的にほぼ直線的な棒状の形態をなす。その後、週齢が進むに従い、近位約

1/3を変曲点として、それより近位部は前方に凸な湾曲を示し、反対に、遠位約1/3を変曲点として、それより遠位部は後方に凸な湾曲を示すようになる。その結果、脛骨の全体的な外形は棒状の形態からS字状に変化する。

このような変化を週齢別にみると、まず1週齢では脛骨の近位骨端は白色を呈し、骨幹は茶色に観察される。週齢が進むにつれて、骨端は骨幹の色に近づき、3週齢以降では茶色となる。しかし、骨幹端に白色の帯状がみられる。それは13週齢においても不明瞭ながら認められる。遠位端においても2週齢までは、白色を呈するが、その後茶色みを帯び、5週齢以降は骨幹の色と同様となる。しかし、近位骨幹端とは異なり、13週齢の骨幹端では白色の帯状構造が認められない。なお、大腿骨遠位部でも同様な変化が認められる。

脛骨近位の関節面は、週齢が進むに従い、平坦な形状を示すようになるが、1週齢では骨端が球状をなしている。それは、2～3週齢でもまだ球状であるが、5～7週齢以降では平坦な形状を示す。また、大腿骨と脛骨の関節状態についてみると、1週齢では両骨前後的中央部で関節している。2～3週齢においても同様の状態がみられるが、5週齢以降では中央部よりやや後方で関節している。また、内側側副靭帯も1週齢では膝関節の前後的中央に位置しているが、週齢が進むに従い、やや後方へと移動している。

長さに関する外形変化は、1～13週齢までの間で約3倍に達する。週齢別にその発育変化をみると、1～3週齢までは1週間ごとに約1.3倍で、3～5週齢では1週間ごとに1.15倍となっていた。また、5～7週齢では一週間ごとに1.1倍となり、7～10週齢は1週間ごとに1.1倍、そして、10～13週齢では長さの変化はほとんど認められなかった。

太さに関する発育変化は、骨幹中央部から近位端に向かうほど増加が顕著に認められる。脛骨近位骨端の太さは、1～13週齢の12週間で約3倍に達した。週齢別にみると、1～7週齢までは1週間ごとに約1.25倍となり、7～10週齢の3週間で約1.2倍、そして、10～13週齢ではその変化は認められなかった。また、骨幹中央部は12週間で約2倍の太さとなった(図1.4)。

3、5および10週齢の脛骨近位骨幹端の矢状断切片を弱拡大で撮影し、その写真をトレースして観察した。3週齢では骨端板の直下に一次海綿骨が存在し、その下方には2次海綿骨がみられる。前方部は2次海綿骨が下方に広がり、それは前方の皮質骨に明瞭な境なく移行している。中央部は2次海綿骨の上下的な幅があまり厚くなく、この部位では他の部位に比べ、骨髓腔が骨端板近くまで存在している。それに対し、後方部の2次海綿骨は上下的な幅がかなり厚く、その下端部は順次後方の皮質骨に融合している。この週齢の骨梁は主として上下方向に配列している。

5週齢の1次および2次海綿骨では、いずれも、骨梁の密度ならびに配列方向が3週齢のものに類似している。しかし、この週齢の骨梁の太さと長さに関しては3週齢のものよりも増加が認められる。

10週齢においても1次海綿骨の上下的な幅の変化は認められず、2次海綿骨の骨梁の密度および配列方向もこれまでの週齢とほぼ同様である。しかし、2次海綿骨の骨梁はこれまでの週齢に比べ、太さの増加が観察される。また、前方、中央および後方部における骨梁の密度には明瞭な部位差が生じ、中央部は骨梁の減少が顕著で、後方部ではより下方にまで骨梁が伸び、2次海綿骨の上下的な厚さの増加が認められる(図2)。

各週齢の近位骨幹端海綿骨の矢状断切片を観察すると、3週齢では骨端板から続く骨梁は基本的に

ヘマトキシリンに濃染するが、下方に向かうに従い、その染色性は低下する。しかし、前方および後方部ではヘマトキシリンに濃染する骨梁の上下的な幅が厚くなっている。このような染色性の部位差は5および10週齢においても認められるが、それらの週齢では前方部と中央部の差が顕著ではない(図5)。

近位骨幹端海綿骨の矢状断切片を拡大した写真ならびにそれらのトレースを観察すると、3週齢の前方および後方部では、骨梁内の石灰化軟骨基質がヘマトキシリンに濃染し、その幅も広い。このような状態は特に後方部で顕著に観察される。また、それらの部位の骨梁は中央部に比べて、軟骨小腔解放後、すぐに骨芽細胞が石灰化軟骨基質表面に付着し、骨端板に近い部位から骨の添加が見られ始めている。週齢が進むに従って、石灰化軟骨表面への骨添加の開始部位は骨端板により近くなり、このことに関しても特に後方部で顕著となっている(図3, 6)。

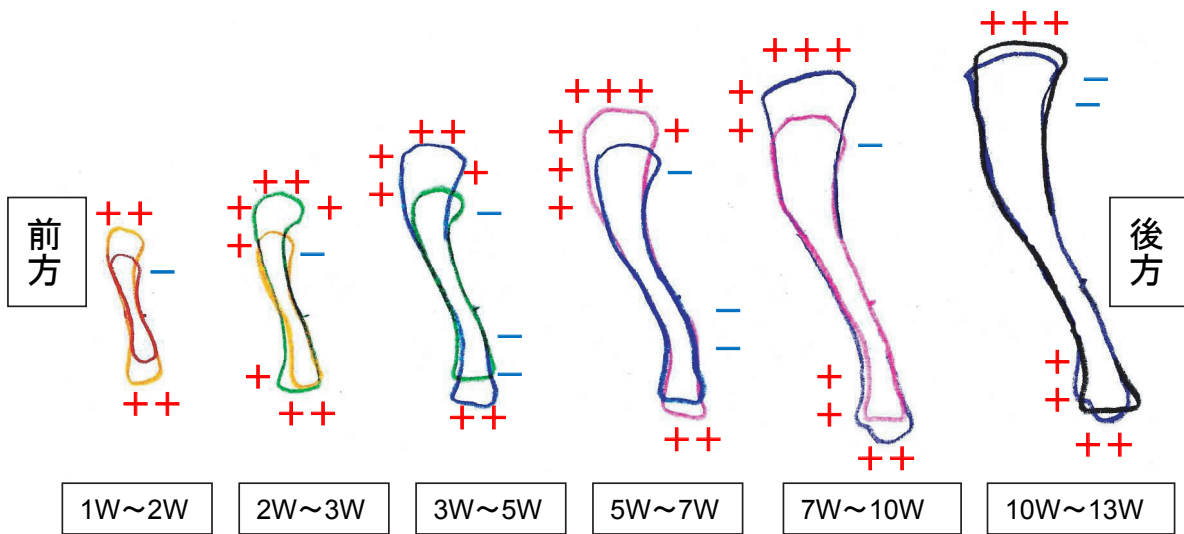


図1. 下肢骨の発育変化の模式図

長さに関する外形変化は1～13の12週間で7cmで約3倍に達した。1～3週齢まで同様に伸長し、その後、緩やかに長さの増加が減少している。太さに関しては、骨幹中央部から近位端に向かうほど増加が顕著にみとめられる。脛骨近位骨端の太さは12週間で約3倍に達した。しかし、骨幹中央の太さの変化は12週間で約2倍であった。

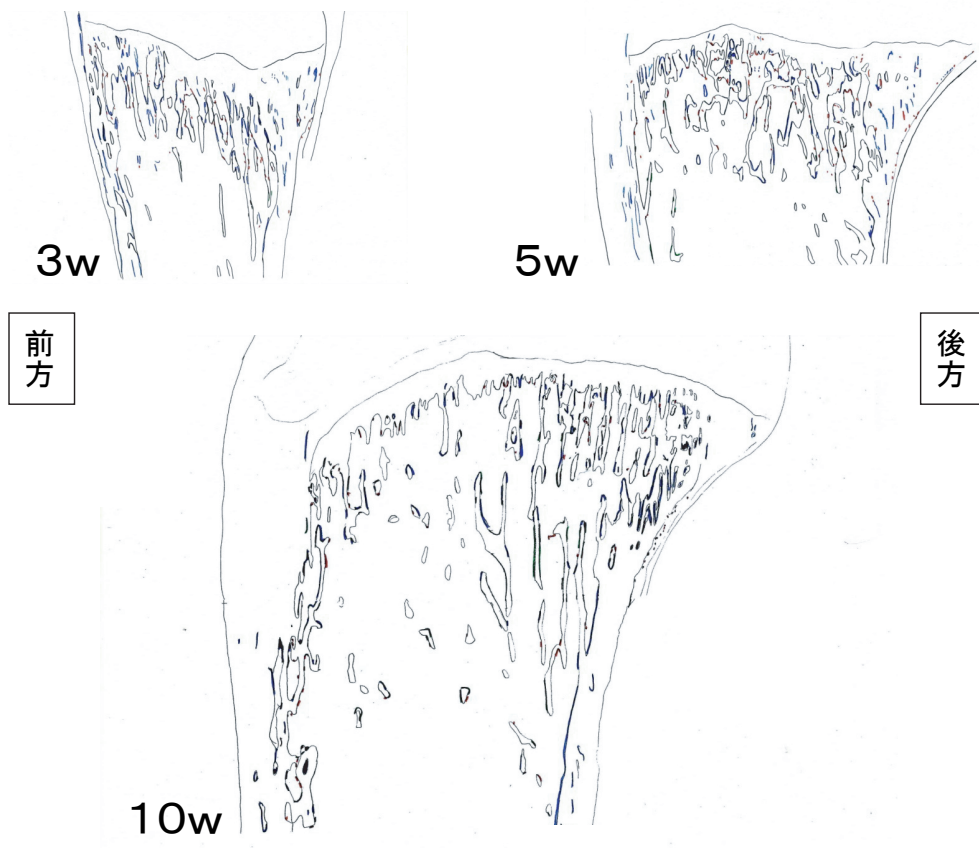


図2. 脛骨近位骨幹端の矢状断面模式図（左上：3週齢、右上：5週齢、下：10週齢）

3週齢は骨端板の直下に一次海綿骨が存在し、その下方に2次海綿骨がみられる。前方部は2次海綿骨が前方の皮質骨に明瞭な境なく移行している。中央部は2次海綿骨の上下的な幅があまり厚くなく、骨髓腔が骨端板近くまで存在している。後方部の2次海綿骨は上下的な幅がかなり厚く、その下端部は順次後方の皮質骨に融合している。

5週齢の1次および2次海綿骨は、いずれも骨梁の密度ならびに配列方向は3週齢とほぼ同様で、1次海綿骨の上下的な厚さを含め、各部位とも変わらない。しかし、骨梁はいずれの部位でも太さと長さを増している。

10週齢も1次海綿骨の上下的な幅の変化は認められず、2次海綿骨の骨梁の密度および配列方向もこれまでの週齢とほぼ同様である。しかし、2次海綿骨の骨梁はこれまでの週齢に比べ、太さの増加が観察される。また、各区分における骨梁の密度には明瞭な部位差が生じ、中央部は骨梁の減少が顕著で、後方部ではより下方にまで骨梁が伸び、2次海綿骨の上下的な厚さの増加が認められる。




図3. 脛骨近位端の模式図

(上段：3週齢、中段：5週齢、下段：10週齢、左側から前方、中央、後方、+：骨芽細胞、-：破骨細胞)

3週齢では各部位ともに石灰化軟骨表面への骨添加はあまりみられない。また、後方部の石灰化軟骨基質の太さが他の部位と比較して、厚さが顕著である。5週齢は3週齢に比べ、石灰化軟骨表面への骨添加が前方および後方でみられる。しかし、中央部では骨添加があまりみられない。10週齢では3および5週齢に比べ、石灰化軟骨表面への骨添加の開始部位が骨端板により近くなっている。また、中央部でも骨添加がみられるようになった。

## 考察

本研究では発育期ラットの脛骨を用い、まず、肉眼的観察により脛骨の発育に伴う形態変化について観察した。これらの所見に基づいて、脛骨の発育ならびに機能状態についてそれぞれ考察を進める。

### 1. 骨梁のトレースについて

骨の長さの成長は脛骨の近位と遠位の骨端板が関係する。ラットの脛骨の近位骨端および遠位骨端は、12週間で約3倍の長さを伸長していく。その際、伸長に関与しない部位があるか否かは不明である。また、太さに関しては骨幹中央部から腓骨融合部までの太さの成長は、12週間で約1.3倍と比較的ゆるやかであった。したがって、脛骨と腓骨が融合した状態を成長時期に維持していくのは困難であると考えられる。このことから、今回は脛骨と腓骨の遠位融合部位を規準にしてトレースした。

### 2. 大腿骨との関節状態について

大腿骨と脛骨の膝関節における運動は滑走と回転によって起こるとされている。ラットの運動形態は静止時にも運動時にも常に膝関節を屈曲させた状態であることが多い。本実験では3週齢までいずれの骨端も球状をなし、それらが面より点に近い状態で接していることが認められる。また、週齢が進むにしたがって、両骨端の関節面は平坦となり、それらは面をなして接する。また、発育に伴って大腿骨の内・外側顆は脛骨近位関節面のやや後方で関節するようになる。さらに、脛骨はS字状湾曲し、近位骨端が後ろに向いている。常に膝を屈曲させた状態のラットにおいては、上記のような脛骨のS字状湾曲や大腿骨と脛骨の関節面の形態変化が生じることによって膝関節の安定性が確保されるようになると思われる<sup>7)</sup>。大腿骨との関節状態は週齢が進むに従い、関節状態がやや後方に移動していく。また、内側側副靭帯も同様にやや後方へ移動している。これは、大腿骨が脛骨の前方へ滑走するため、やや後方で関節してことによって関節の安定化を図っていると推察される。

### 3. ラット脛骨の長さの発育方向

脛骨の骨端は、週齢が進むに従い、白色から骨幹の色へと変化していく。また、13週齢のラットについては近位骨幹端には白色の帯状構造がみられるが、遠位骨幹端にはみられない。また、大腿骨の遠位端においても同様の帯状構造が観察される。大腿骨および脛骨において白色を呈する部分は軟骨、つまり骨端板の存在部位に相当し、いずれの骨でも膝関節側にそれが残存する。このような大腿骨と脛骨における骨端板の存在位置から、脛骨および大腿骨共に膝関節方向に伸長していくようなことが推測される。しかし、このことは骨標識等の実験が必要とされ、今後の課題と考えている。

脛骨の長さの成長は、1～13週齢の12週間で約3倍に達するが、幼若な段階では1週間に約1.3倍の大きさとなり、その後は1.1～1.15倍と増加率が減少し、最終的に10週齢以降では成長がほとんどみられない。このように、長さの成長曲線は1から3週齢まではほぼ同じ増加率だが、週齢が進むに従い、徐々に速度は減少していく。これは、白色を示す帯状の骨端板の厚さが成長と共に薄くなっていくことによるものと考えられる。

脛骨近位骨幹端の太さの成長は、12週間で約3倍に達する。また、7週齢までは同じ増加率で成長

し、それ以降増加率の低下がみられる。このように、週齢が進むに従い、長軸方向への増加率が減少し、その後、太さの増加率も低下していく。ラットの性成熟の面から考えると、6週齢がヒトの思春期に相当し<sup>8)</sup>、骨の成長がこの付近を境に減少していることから、その時期は脛骨の発育の偏局点に相当すると考えられる。また、長さの成長に伴い、体重の増加や筋の発育がおこることによって、骨の力学的強度が必要となり、太さの成長はそのような意味を持つものと考えられる。これらのことから、骨の成長ではまず、長軸方向への増大がみられ、それを補うものとして太さの増加が生じる。逆に、それぞれの増加率の減少という面から考えれば、太さの成長が長さの成長に遅れて減少していくこととなり、このような発育方向の違いは、骨格の大きさの増大と筋のような軟組織の増大の時間的なずれを意味するものと思われる。

蛭田<sup>9)</sup>らは、脛骨の近位骨幹端の海綿骨ではその前方の一部の骨梁のみが前方の皮質骨に付着し、そのほかの骨梁は分岐吻合を繰り返しながらも後下方に伸びて後方の皮質骨に融合することを認めている。また、そのような骨梁の配列から、大腿骨側から脛骨に加えられた力学的な力は後方の皮質骨が受けると述べている。本実験では前方部は2次海綿骨が下方に広がり、前方の皮質骨に明瞭な境なく移行している。中央部は2次海綿骨の上下的な幅があまり厚くなく、この部位では他の部位に比べ、骨髓腔が骨端板近くまで存在している。それに対し、後方部の2次海綿骨は上下的な幅がかなり厚く、その下端部は順次後方の皮質骨に融合している。また、5および10週齢においても骨梁の配列方向の変化はほぼ見られなかったが、10週齢では骨梁が太く、密度も高かった。このことから、週齢が進むに従い、体重増加の加重に抵抗するために、2次海綿骨が上下的な厚さを増して、大腿骨からの加重を脛骨の海綿骨後方部に伝え、後方の皮質骨で受けとめるのに適した構造をとっていると思われる。

藤原<sup>10)</sup>は運動実験によりに中央部を含め、2次海綿骨全体に上下方向に配列する太い骨梁が形成されることを報告している。反対に、大迫ら<sup>11)</sup>は不動実験により中央部を含め、2次海綿骨が消失したことを報告している。このことを本実験の結果にあてはめて考えると、活動度的に通常的生活条件では、中央部からの皮質骨への分散は不必要であるが、運動に際してはより大きな加重がかかるため、その部位の骨梁形成も必要とされると思われる。また、不動状態では上方からの加重による力の分散を必要としないため、2次海綿骨の消失がみられたと考えられる。

海綿骨の骨梁は骨端板で形成された石灰化軟骨基質を芯とし、その表面に骨が添加されることによって形成される<sup>12)</sup>。軟骨基質は骨基質に比べて、コラーゲン線維の密度が極めて低く、線維間の間隙が広い。そのため、軟骨組織が石灰化すると、骨に比べて、沈着する無機質の量はかなり多くなり、石灰化度が高くなる。骨梁はこのような高度に石灰化した石灰化軟骨基質周囲に、それよりも石灰化度の低い骨基質を添加している。このように、骨梁は硬軟両組織の特徴を合わせ持つことによって、硬さとしなやかさが得られ、その結果、力学的な強度を高めていると考えられる。本実験で観察された脛骨近位骨幹端海綿骨の骨梁もそのような形成方法によって作られており、このことを上述した骨梁の構造的特徴に照らし合わせると骨梁の強度を高める工夫がみられている。

いずれの週齢でも、前方および後方部の骨梁内の石灰化軟骨基質は中央部に比べて、ヘマトキシリンに濃染している。本実験では免疫染色等の染色方法により確認していないが、基質がヘマトキシリンに濃染するということは、そこに豊富なアグリカンスの存在が推測される。したがって、軟骨基質中の線維間隙が広く、そこには多くの無機質が沈着する可能性がある。このことから、各週齢の前方



や後方部は骨梁の芯をなす石灰化軟骨基質が中央部と比較して高度に石灰化し、そのことによって、力学的な強度を高めていると考えられる。石灰化軟骨への骨の添加開始部位にも部位差が認められ、それは、前方および後方で骨端板により近い所からみられていた。このことは大迫<sup>13)</sup>らも同様な結果を報告している。前方および後方部の骨梁の下端はそれぞれの部位の皮質骨に融合しており、その融合までの時間が中央部と異なるために、骨の添加の開始される部位が異なっていると思われる。前方と、特に後方部は大腿骨側からの加重を脛骨皮質骨に分散・伝達する機能を担うために、そのような部位差が生じているものと考えられる。骨端板においても前方、中央および後方にヘマトキシリンの濃染に違いがみられ、骨端板が傘状に前後に分裂・増殖することで骨端の幅を増すのではないかと考えられ、今後の研究の課題として考えている。

以上のように、離乳期から行動形態に変化が生じるため、ある程度の外形を離乳期までに形作り、その後、体重の変化と共に、構造にあった大きさに形成されていくと考えられる。また、前方および後方部の骨梁の下端はそれぞれの部位の皮質骨に融合しており、中央部よりも骨の添加を開始する部位が異なっている。前方と、特に後方部は大腿骨側からの加重を脛骨皮質骨に分散・伝達する機能を担うために、このような部位差が生じているものと考えられる。

## 結論

脛骨の外形は発育に伴う体重や運動量の増加に見合うように棒状からS字状の形態変化を遂げ、また、内部の骨梁構造にも大腿骨側からの加重を脛骨に分散・伝達し得るような部位ごとに異なるリモデリングが的確に行われていることが理解された。

本研究はライフデザイン学部研究等倫理委員会の審査により承認されたものである。

## 謝辞

本研究を進めるに当たり、多くのご協力をいただいた研究室の大学院生および学部の方々に深謝致します。

## 付図説明

### 図4. 下肢骨の発育変化

それぞれ左側から1週齢、2週齢、3週齢、5週齢、7週齢、10週齢、13週齢の順に並べてある。発育に伴い、脛骨および腓骨が長軸方向、横軸方向に成長している。1週齢の脛骨は肉眼的にほぼ直線である。その後、週齢が進むに従い、近位約1/3を変局点とし、それより近位部は前方に凸な湾曲を示し、遠位約1/3を変局点とし、それより遠位部は後方に凸な湾曲を示す。脛骨の全体的な外形変化は棒状の形状からS字状になっている。

### 図5-a.b.c. 脛骨近位端の弱拡大像。3週齢（パラフィン切片、ヘマトキシリン-エオジン染色）

3週齢では骨端板から続く骨梁は基本的にヘマトキシリンに濃染するが、下方に向かうに従って、その染色性は低下する。しかし、前方および後方部ではヘマトキシリンに濃染する骨梁の上下的な幅が厚くなっている。

**図5-d.e.f. 脛骨近位端の弱拡大像. 5週齢 (パラフィン切片、ヘマトキシリン-エオジン染色)**

5週齢の各部位でもヘマトキシリンに濃染を認められるが、この週齢の前方部は3週齢に比べて、染色性がやや低く観察される。

**図5-g.h.i. 脛骨近位端の弱拡大像. 10週齢 (パラフィン切片、ヘマトキシリン-エオジン染色)**

10週齢の各部位においてもヘマトキシリンに濃染するが、この週齢の前方部も3週齢に比べて、染色性がやや低く観察される

**図6-a.b.c. 脛骨近位端の強拡大像. 3週齢 (パラフィン切片、ヘマトキシリン-エオジン染色)**

3週齢の前方および後方部では骨梁内の石灰化軟骨基質がヘマトキシリンに濃染し、その幅も広いことが認められる。このような状態は特に後方部で顕著に観察される。骨梁は中央部に比べて、軟骨小腔解放後、すぐに骨芽細胞が石灰化軟骨基質表面に付着し、骨端板に近い部位から骨の添加が見られ始めている。

**図6-d.e.f. 脛骨近位端の強拡大像. 5週齢 (パラフィン切片、ヘマトキシリン-エオジン染色)**

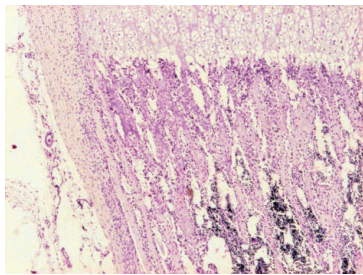
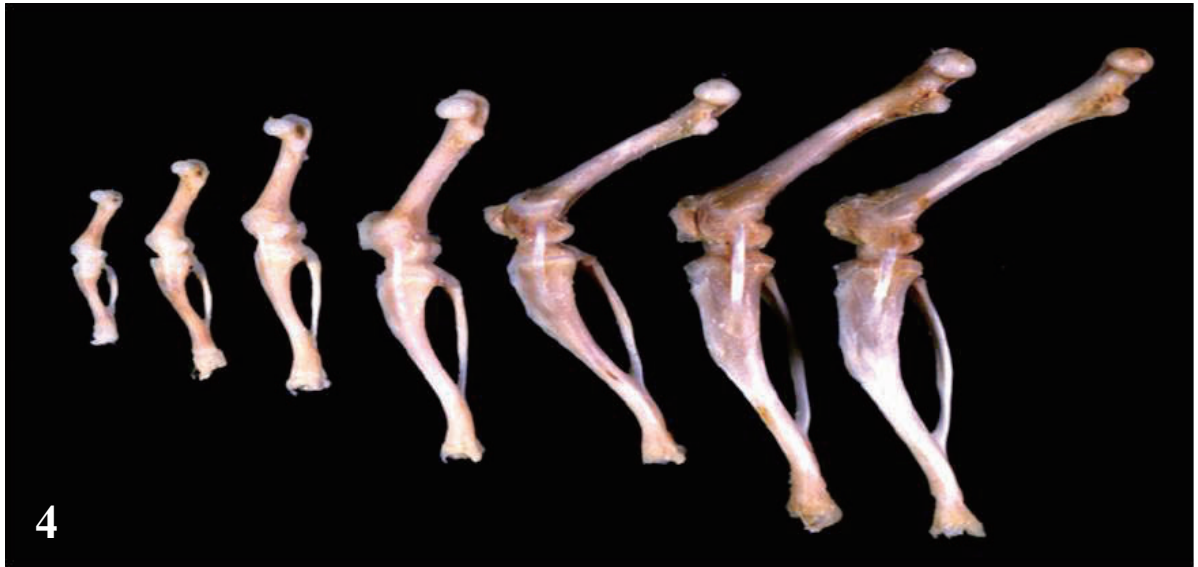
3週齢に比べて石灰化軟骨表面への骨添加の開始部位は骨端板により近くなり、特に後方部で顕著となっている。

**図6-g.h.i. 脛骨近位端の強拡大像. 10週齢 (パラフィン切片、ヘマトキシリン-エオジン染色)**

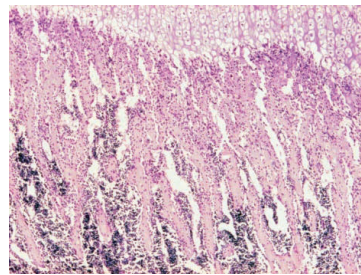
10週齢では他の週齢に比べ、石灰化軟骨表面への骨添加の開始部位は骨端板により近くなり、特に後方部で顕著となっている。

## 参考文献

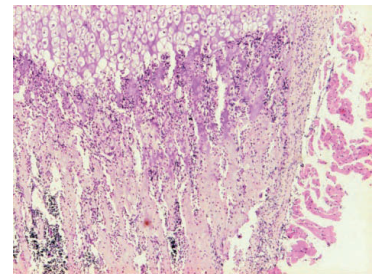
- 1) 須田立雄, 小澤英浩, 高橋繁明, 田中栄, 中村浩彰, 森論史: 新・骨の科学. 医歯薬出版62-67
- 2) Frost.H.M: Bone "mass" and the "mechanostat": a proposal. *Anat.Rec.*219 (1): 1-9,1987
- 3) Frost.H.M: Oh rho, a marrow mediator, and estrogen: their roles in bone strength and "mass" in human females, osteopeians, and osetoporoses-insights from a new paradigm. *J.Bone Miner.Res.*9: 1559-1564,1994
- 4) Cowin.S.C: Bone stress adaptation model, *Trans. ASME,J. Biomech. Eng.* 115,4B. 528-533.1993
- 5) Wolff J: *The law of Bone Remodling.* Springer. Berlin. Germany. 1986
- 6) 須田立雄, 小澤英浩, 高橋繁明, 田中栄, 中村浩彰, 森論史: 新・骨の科学. 医歯薬出版231-239
- 7) 大迫正文: 筋の萎縮による骨構造の変化に関する研究-「寝たきり」高齢者における筋と骨の脆弱化防止のための基礎的研究として-東洋大学紀要 第10号. 55-67. 2000
- 8) 高橋和明, 信永利馬編者: 実験動物業書・2・実験動物の飼育管理と手技. ソフトサイエンス社, 東京. 238-257. 1982
- 9) 蛭田智, 野中卓, 鈴木哲郎, 大迫正文, 玉川明朗, 内藤久士, 神野宏司, 古川覚: 部位別にみたラット脛骨の構造上の特徴に関する研究. *日本体育学会大会号* (50), 417, 1999
- 10) 藤原浩隆: 骨構造に及ぼす加重増加の影響に関する観察. 東洋大学大学院修士論文 2007
- 11) 大迫正文, 鈴木哲郎, 野中卓, 中村千秋, 馬場麻人: 発育期ラット脛骨の構造に及ぼす不動の影響. *スポーツ健康科学紀要* 創刊号. 95-102
- 12) 大迫正文, 鈴木哲郎, 野中卓, 中村千秋: 発育に伴うラット脛骨海綿骨の構造変化に関する観察. *スポーツ健康科学紀要*第3号. 54-59. 2003
- 13) 大迫正文, 野中卓, 鈴木哲郎, 古川覚, 玉川明朗, 神野宏司, 浅井英典: 発育期ラット脛骨の基質線維の配列状態に関する研究. *日本体育学会大会号* (49). 437. 1998



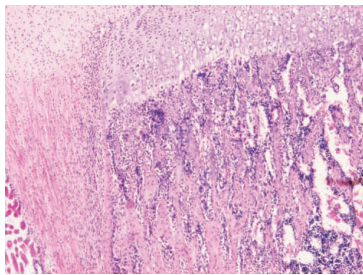
5a



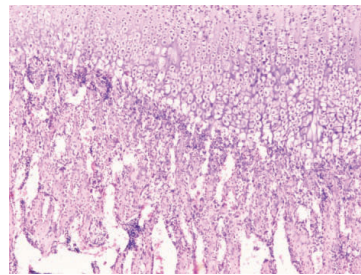
5b



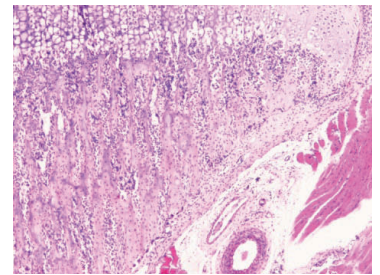
5c



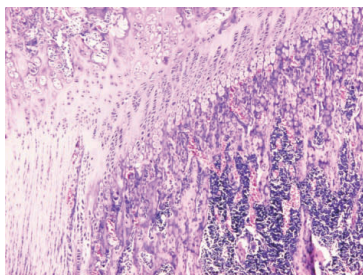
5d



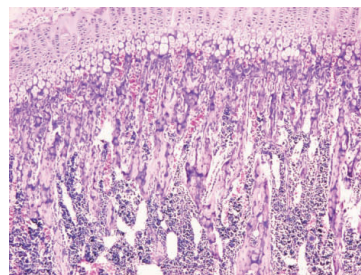
5e



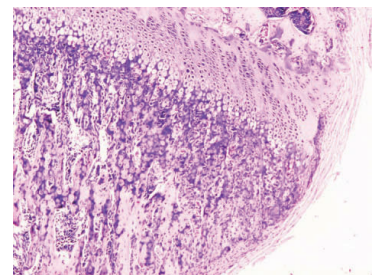
5f



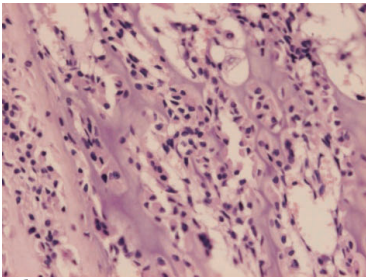
5g



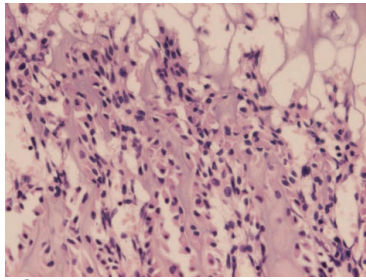
5h



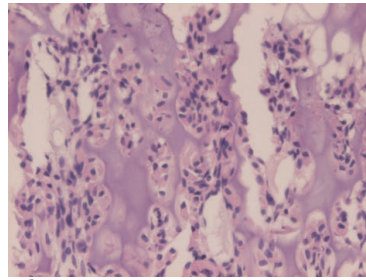
5i



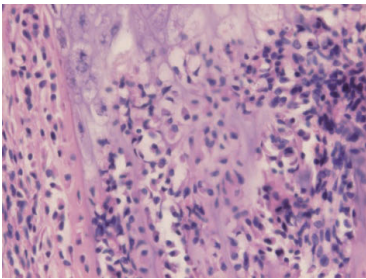
**6a**



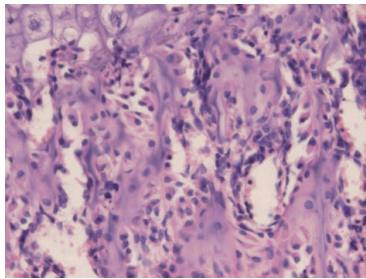
**6b**



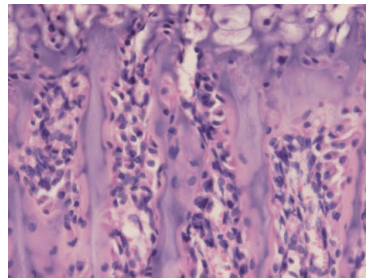
**6c**



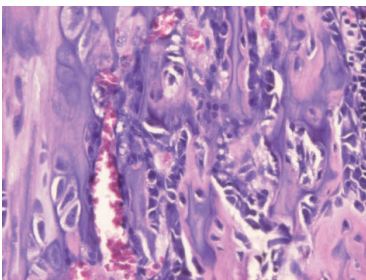
**6d**



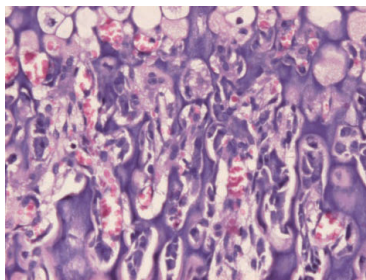
**6e**



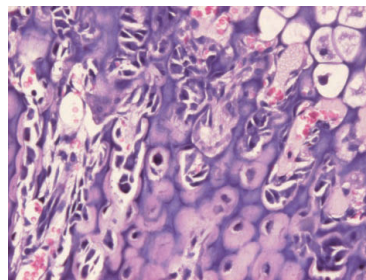
**6f**



**6g**



**6h**



**6i**

## Study of morphologic change and remodeling of tibia in growing rat

MORITA Tsuyoshi      OBUCHI Noriyuki      OHSAKO Masafumi

### SUMMARY

The purpose of this study was to investigate the relationships between bone structural changes and their functions, due to observing morphological changes and bone structure of anterior, middle and posterior portion of tibia in growing rats. 1, 2, 3, 5, 7, 10 and 13 weeks old male rats were used for morphological analysis, and 3, 5 and 10 weeks old male rats were used for histological analysis. They were sacrificed, femurs and tibiae were excised, and those specimens were analyzed and observed macro-and micro-scopically.

Tibia was sticklike shape at 1-week-old, and its shape changed and it became indicate sigmoid curve after 3-week-old. Length and thickness were reached three times from 1-week-old to 13-week-old, but the length of tibia increase at earlier period compared to thickness of that. Calcified cartilage matrix in bone trabecula was scarce at mid-portion, but they were contained in bone trabeculae abundantly at anterior and posterior portions, to the contrary. And, bone was added to bone trabeculae, actively, and inferior end of bone trabeculae attached to cortical bone, at the anterior- and posterior portions.

Therefore, it was understood that tibia changed from sticklike to sigmoid shape, correspond to the functions after weaning, and different remodeling processes were performed in each portion of cancellous bone opportunely, to obtain the structure that dispersed and transmitted mechanical stress from femur side to tibia side.

**Keywords** : Growth , Morphological cahnges , Bone structure

